

WIDYA BIOLOI
GAMBARAN HISTOPATOLOGI HATI TIKUS WISTAR (*Rattus norvegicus*)
PASCA PEMBERIAN MONOSODIUM GLUTAMAT

(DESCRIPTION OF HEART HISTOPATHOLOGY WISTAR RATS (*Rattus norvegicus*) AFTER GIVING MONOSODIUM GLUTAMATE)

Angga-Baskara, I M.¹, Arsana, I N.², Juliasih, N.K.A.²

¹Program Studi Biologi Fakultas MIPA Universitas Hindu Indonesia, Denpasar, Bali.

²Fakultas MIPA Universitas Hindu Indonesia, Denpasar, Bali, Indonesia

Email : anggabaskara93@yahoo.com

ABSTRACT

Monosodium glutamate (MSG) has been used very widely in the community as a food flavoring, and is thought to have a detrimental effect. This study aims to determine the effect of MSG on liver histopathology. 28 Wistar rats were used in this study. Rats were grouped into four groups: control (K), MSG-1 (MSG dose 1.5 mg / g bodyweight), MSG-2 (MSG dose 3.5 mg / g bw), and MSG-3 (MSG dose 4, 5 mg / g bw). MSG is given every day for 30 days. At the end of the treatment, the rat were euthanized and dissected for taking the liver. Histology preparation were made using the paraffin method and stained with Hematoxyclin Eosin (HE) staining. Kruskal Wallis and Mann Whitney test were used for statistical analysis. The results showed that the dose of MSG was 1.5; 3; and 4.5 mg / g bw causes liver damage with the same level of damage in the form of focused degeneration in one place. The higher the dose, the more degeneration of focused on one place which were found. Liver tissue damage scores in group K, MSG-1, MSG-2, and MSG-3 were 0; 0.4; 0.42857, and 0.45714. Conclusion, the administration of MGS has an effect on liver histopathology.

Keywords: Monosodium glutamate (MSG), liver histopathology, Wistar Rat.

ABSTRAK

Monosodium glutamat (MSG) telah digunakan sangat luas di masyarakat sebagai penyedap makanan, dan diduga memberikan efek yang merugikan. Penelitian ini bertujuan untuk mengetahui pengaruh MSG terhadap gambaran histopatologi hati. Sebanyak 28 ekor tikus wistar digunakan dalam penelitian ini. Tikus dikelompokkan menjadi empat kelompok yaitu kontrol (K), MSG-1 (MSG dosis 1,5 mg/g bb), MSG-2 (MSG dosis 3,5 mg/g bb), dan MSG-3 (MSG dosis 4,5 mg/g bb). MSG diberikan setiap hari selama 30 hari. Pada akhir perlakuan, tikus *diethanasi* dan dibedah untuk pengambilan organ hati. Sediaan histologi dibuat dengan metode paraffin dan diwarnai dengan pewarnaan *Hematoxyclin Eosin* (HE). Data yang diperoleh dianalisis dengan *Kruskal Wallis* dilanjutkan uji *Mann Whitney*. Hasil penelitian menunjukkan, pemberian MSG dosis 1,5 ; 3 ; dan 4,5 mg/g bb menyebabkan kerusakan hati dengan tingkat kerusakan yang sama yaitu berupa degenerasi terfokus di satu tempat saja. Semakin tinggi dosis, semakin banyak ditemukan degenerasi terfokus pada satu tempat. Skor tingkat kerusakan jaringan hati pada kelompok K, MSG-1, MSG-2, dan MSG-3

berturut-turut adalah 0; 0,4; 0,42857, dan 0,45714. Kesimpulan, pemberian MGS berpengaruh terhadap gambaran histopatologi hati.

Kata Kunci: Monosodium glutamat (MSG), Histopatologi Hati, Tikus Wistar

PENDAHULUAN

Penyedap makanan sintetis telah digunakan sangat luas di masyarakat dengan tujuan untuk meningkatkan cita rasa. Salah satu penyedap makanan sintetis adalah *Monosodium Glutamat* (MSG). Sebanyak 77,3% populasi Indonesia telah menambahkan MSG sebagai penyedap rasa pada makanannya (RISKESDAS, 2013).

Penggunaan MSG sebagai penyedap makanan masih dikatakan aman sampai dosis tertentu (Wahi, 2015). Namun beberapa hasil penelitian menunjukkan bahwa MSG memberikan efek yang merugikan. Misalnya, pemberian MSG dengan dosis MSG 1,5 mg/g bb, 3 mg/g bb dan 4,5 mg/g bb telah mengakibatkan adanya gangguan spermatogenesis yang ditunjukkan dengan adanya penurunan jumlah spermatisit yang di diduga terjadi akibat stres oksiatif karena terbentuknya radikal bebas (Sukmaningsih, 2011). Pemberian MSG mempengaruhi kadar ureum dan kreatinin pada ginjal yang diduga terjadi karena gangguan fungsi ginjal berupa gangguan filtrasi kreatinin

(Widha, 2016). Pemberian MSG dosis 173,6 mg/g bb telah menyebabkan terjadinya nekrosis pada hati tikus (Setiani, 2016). Pemberian MSG dosis 5 mg/g bb juga telah menyebabkan kerusakan jaringan hati tikus (Andreas, 2015). Namun demikian, pemberian MSG dengan dosis dibawah 5 mg/g bb belum banyak diteliti. Penelitian ini bertujuan untuk mengetahui pengaruh MSG dosis 1,5 mg/g bb, 3 mg/g bb dan 4,5 mg/g bb terhadap gambaran histopatologi hati tikus wistar.

MATERI DAN METODE

Tikus wistar (*Rattus norvegicus*) betina umur 12 s/d 14 minggu, berat badan 148 s/d 153 g digunakan dalam penelitian ini. Tikus diberi pakan standar yang berupa HBS pelet 11 (komposisi: protein 20-25 %, lemak 5 %, pati 45%, serat kasar 5 %, abu 4-5 %), dan minum secara *ad libitum*. Sebanyak 28 ekor tikus digunakan dalam penelitian ini. Tikus dikelompokkan menjadi empat kelompok yaitu kelompok kontrol (K), kelompok MSG-1 (MSG dosis 1,5 mg/g bb), MSG-2 (MSG dosis 3,5 mg/g bb),

WIDYA BIOLOI

dan kelompok MSG-3 (MSG dosis 4,5 mg/g bb). Setiap kelompok terdiri atas tujuh ekor tikus. Sebelum diberikan perlakuan, tikus diaklimatisasi selama satu minggu untuk menyesuaikan dengan temperatur dan kelembaban ruangan penelitian. MSG sesuai perlakuan dilarutkan dalam 1 cc agquades dan diberikan pada tikus percobaan dengan cara disonde. MSG diberikan setiap hari selama 30 hari. Setelah perlakuan berakhir, tikus *dieuthanasia* dengan ketamine, selanjutnya dilakukan pembedahan guna pengambilan organ hati.

Pembuatan sediaan histologi dilakukan dengan metode paraffin dan dikerjakan di Laboratorium Histologi Fakultas Kedokteran Universtas Udayana. Sediaan diwarnai dengan pewarnaan *Hematoxyclin Eosin* (HE). Pengamatan dilakukan dengan mikroskop Olympus CX-21 Japan dengan pembesaran objektif 40X dan pemotretan dengan OptiLab Micromus. Pengamatan preparat dilakukan pada 5 lapang pandang kemudian hasil skoring tiap lapang pandang dijumlahkan. Sistem skoring yaitu; 0 menunjukkan bila sel tampak normal, 1 menunjukkan bila ditemukan degenerasi atau nekrosis

terfokus di satu tempat, 2 menunjukkan bila ditemukan degenerasi atau nekrosis di beberapa tempat, dan 3 menunjukkan bila ditemukan degenerasi atau nekrosis di seluruh tempat.

Data yang diperoleh dianalisis dengan analisis non parametrik *Kruskal Wallis* dan dilanjutkan dengan uji *Mann Whitney*.

HASIL

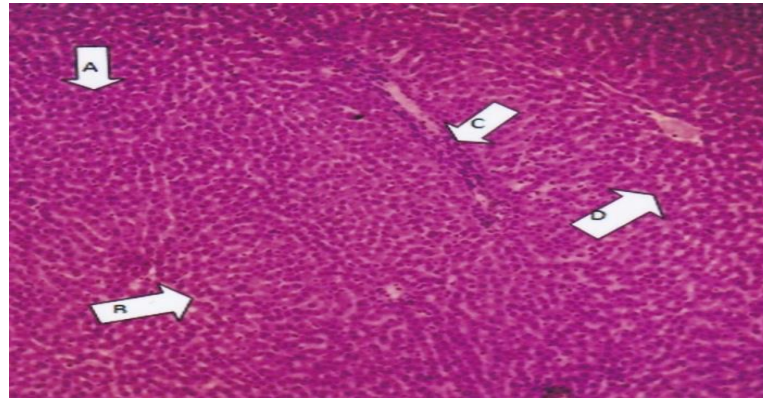
Hasil penelitian menunjukkan bahwa tikus wistar yang diberi monosodium glutamat (MSG) berpengaruh secara signifikan ($p < 0,05$) terhadap gambaran histopatologi hati. Pemberian MSG dosis 1,5 ; 3 ; dan 4,5 mg/g bb sudah mengalami kerusakan hati dengan tingkat kerusakan yang sama yaitu berupa degenerasi yang terfokus di satu tempat saja. Semakin tinggi dosis yang diberikan degenerasi yang terfokus pada satu tempat ditemukan semakin banyak. Rerata skor tingkat kerusakan jaringan hati tikus wistar pada kelompok K, MSG-1, MSG-2, dan MSG-3 berturut-turut adalah 0; 0,4; 0,42857, dan 0,45714. Namun demikian, antara pemberian MSG dosis 1,5 mg dengan dosis 3 mg dan 4,5 mg, dan antara dosis 3 mg dengan 4,5 mg tidak menunjukkan

WIDYA BIOLOI

adanya yang signifikan ($p < 0,05$; *Mann-Whitney*).

Gambaran mikroskopik hati tikus wistar pada kontrol menunjukkan struktur lobulus hati normal dan tidak

ditemukan adanya kelainan. Hepatosit terlihat normal tanpa ada pembesaran dari nukleus dengan sitoplasma luas dan homogen, sinusoid tampak jelas (Gambar 1).

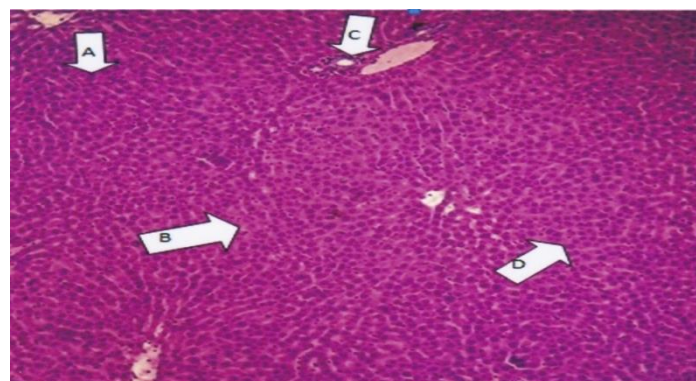


Gambar 1.

Gambaran Histopatologi Hati Tikus Wistar setelah diberikan MSG dosis 0 mg/g bb. (Pembesaran 400x. A: Nukleus, B: Sinusoid, C: Sel Kuppfer, D: Hepatosit).

Pada pemberian MSG dosis 1,5 mg/g bb gambaran mikroskopik hati tikus wistar menunjukkan degenerasi hidropik yaitu hepatosit sudah mulai mengalami pembengkakan di bagian

sitoplasma, tetapi belum ada pembesaran dari nukleus. Di beberapa tempat sinusoid mulai menipis, tetapi di beberapa tempat masih menunjukkan hepatosit yang normal (Gambar 2).



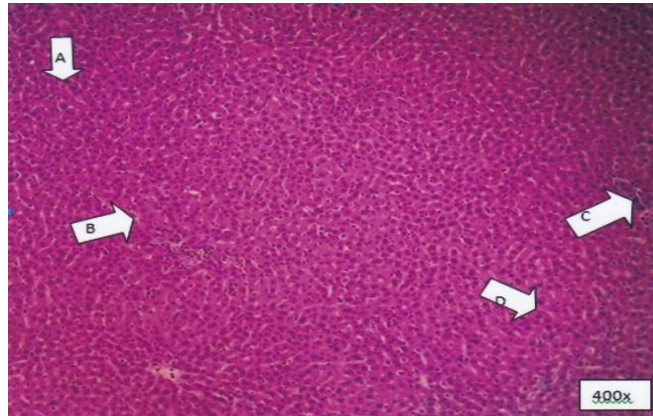
Gambar 2.

Gambaran Histopatologi Hati Tikus Wistar setelah diberikan MSG dosis 1,5 mg/g bb. (Pembesaran 400x. A: Nukleus, B: Sinusoid, C: Sel Kuppfer, D: Hepatosit).

WIDYA BIOLOI

Pada pemberian MSG dosis 3 mg/g bb gambaran mikroskopik hati tikus wistar menunjukkan degenerasi yang sama dengan dosis 1,5 mg.

Pembengkakan hepatosit yang hampir sama, dengan nukleus yang masih dikatakan normal. Tetapi sinusoid yang sudah mulai menipis (Gambar 3).

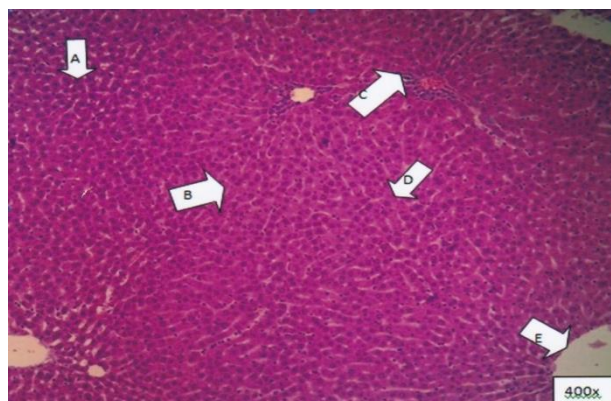

Gambar 3.

Gambaran Histopatologi Hati Tikus Wistar setelah diberikan MSG dosis 3 mg/g bb. (Pembesaran 400x. A: Nukleus, B: Sinusoid, C: Sel Kuppfer, D: Hepatosit).

Pada pemberian MSG dosis 4,5 mg/g bb gambaran mikroskopik hati tikus wistar juga menunjukkan adanya degenerasi hidropik. Sinusoid sama tipis dengan kelompok dosis lainnya akibat

pembengkakan pada hepatosit, namun nukleus masih normal, dan belum mengalami degenerasi hingga ke tahap degenerasi lemak (Gambar 4).



Gambar 4.

Gambaran Histopatologi Hati Tikus Wistar setelah diberikan MSG dosis 4,5 mg/g bb. (Pembesaran 400x. A: Nukleus, B: Sinusoid, C: Sel Kuppfer, D: Hepatosit, E: Central Vein).

WIDYA BIOLOI**PEMBAHASAN**

Pemberian MSG dosis 1,5; 3, dan 4,5 mg/g bb tidak ditemukan adanya nekrosis tetapi hanya ditemukan peningkatan degenerasi hidropik. Degenerasi hidropik merupakan kerusakan sel berupa pembengkakan sitoplasma yang berisi cairan akibat kerusakan membran sel. Degenerasi hidropik terjadi akibat respon sekunder dari hipoksia, toksin, radikal bebas, virus, bakteri, serta perlukaan bermediasi imun (McGavin, 2007). Degenerasi hidropik merupakan jejas reversibel sebagai respon terhadap cedera nonletal. Bahan toksik menyebabkan degenerasi hidropik melalui peningkatan permeabilitas membran plasma terhadap natrium dengan merusak pompa natrium-kalium ATPase di membran atau mengganggu sintesis ATP sehingga pompa tersebut tidak memperoleh bahan bakar. Hepatosit mengalami degenerasi hidropik diduga karena terdapat gangguan pompa natrium-kalium di membran sel akibat peroksidasi lipid membran, sehingga terjadi hipernatremia di dalam sel yang menyebabkan masuknya air (Eweka, 2011).

Secara mikroskopis, sel yang mengalami degenerasi hidropik terlihat

banyak vakuola-vakuola di sitoplasma dan ukuran sel terlihat lebih besar dibandingkan sel normal. Vakuola-vakuola terlihat mengalami pembengkakan dan sel terlihat berwarna lebih pucat. Degenerasi hidropik termasuk kerusakan yang ringan karena dapat sembuh dan normal kembali (Kurniawan *et al.*, 2014). Namun demikian, penggunaan MSG secara terus menerus akan menyebabkan terjadinya akumulasi MSG dalam hati sehingga dapat menyebabkan kerusakan sel hati melalui mekanisme pembentukan radikal bebas. Walaupun tubuh mempunyai kemampuan untuk meredam radikal bebas yakni dengan cara membentuk antioksidan endogen seperti superoksida dismutase (SOD), glutathion (GSH), katalase, dan antioksidan endogen lainnya, tetapi pemberian MSG yang berlebihan akan menyebabkan pembentukan radikal bebas yang berlebihan sehingga antioksidan endogen tidak mampu meredamnya. Radikal bebas yang berlebihan akan menyebabkan kerusakan sel hati (Contini, 2012).

SIMPULAN

Berdasarkan hasil penelitian dan pembahasan dapat disimpulkan bahwa pemberian MGS berpengaruh terhadap gambaran histopatologi hati tikus wistar (*Rattus norvegicus*), tetapi pemberian MSG dosis 1,5 ; 3, dan 4,5 mg/g bb tidak menunjukkan adanya perbedaan yang signifikan pada gambaran histopatologi hati tikus wistar (*Rattus norvegicus*).

UCAPAN TERIMAKASIH

Pada kesempatan ini penulis mengucapkan terimakasih kepada Ketua Laboratorium Histologi Fakultas Kedokteran Universitas Udayana yang telah memberikan izin menggunakan fasilitas laboratorium untuk penelitian ini.

DAFTAR PUSTAKA

- Andreas, H.Heru F. Trianto, M. In'amIlmiawan. 2015. Gambaran Histologi Regenerasi Hati Pasca Penghentian Paparan Monosodium Glutamat pada Tikus Wistar. Fakultas Kedokteran Universitas Tanjungpura
- Contini. 2012. Kidney and liver functions and stress oxidative markers of monosodium glutamate-induced obese rats. Food and Public Health.;2(5):168-77.

Eweka, AO. 2011. Histological Studies of the Effects of Monosodium Glutamate on the Ovaries of Adult Wistar Rats. Annals of Medical and Health Sciences Research. Vol. 1 N0.1

Kurniawan, I.W.A.Y., N.I. Wiratmini, dan N.W. Sudatri. 2014. Histologi Hati Mencit (*Mus musculus L.*) yang Diberi Ekstrak Daun Lamtoro (*Leucaena leucocephala*). Jurnal Simbiosis II(2):226- 235.

McGavin, M.D., dan Zachary, J.F. (2007). Pathologic Basic of Veterinary Disease. Mosby, Inc. Halaman12-17.

RISKESDAS, 2013. Riset Kesehatan Dasar Tahun 2013. Badan Penelitian dan Pengembangan Kesehatan Kementerian Kesehatan RI.

Setiani, G. 2016. Gambaran histopatologik hati tikus wistar (*Rattus norvegicus*) yang diinduksi monosodium glutamate (msg) dan diberikan sari air bawang daun (*Allium fistulosum L.*). Fakultas Kedokteran Universitas Sam Ratulangi Manado

Sukmaningsih, A. 2011. Gangguan Spermatogenesis Setelah Pemberian Monosodium Glutamat Pada Mencit. Jurnal Biologi.Vol XV. No.2

Wahi, N. 2015. Monosodium Glutamate Health Hazard in Packed Food. BIOTECH Express. Vol.2. Issues 23 june 2015

Widha, F. 2016. Pengaruh Pemberian MSG (Monosodium Glutamat)

Volume 01 Nomor 01 Maret 2019

P ISSN : 2086-5783

WIDYA BIOLOI

E ISSN :

Terhadap Kadar Ureum dan
Kreatinin Serum (Fungsi ginjal)
Pada Tikus Betina Sprague

dawley usia 8 - 12 minggu.
Fakultas Kedokteran dan Ilmu
Kesehatan UIN

Syarif Hidayatullah Jakarta